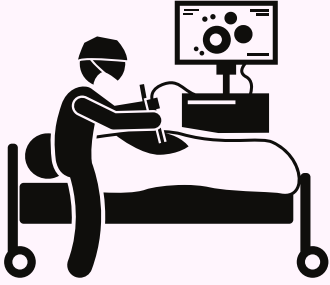

Diagnostika Endometriózy



Laparoskopie

- + Definitivní diagnóza a terapie najednou
- Invazivní; pro dobrý výsledek potřebuje přípravu (vyšetření ->)



MRI

- + Zobrazení ložisek na střevech, moč. ústroji, bránici, adenomyózy
- Neodhalí vše (srůsty, pobřišnice,..); drahé



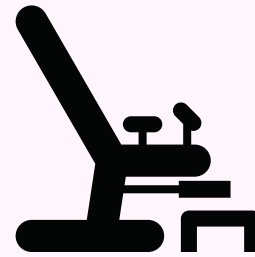Ultrazvuk

- + Zobrazení cyst, RV septa, adenomyózy, srůstů, moč.měchýře
- Neodhalí vše (pobřišnici, střeva,...)



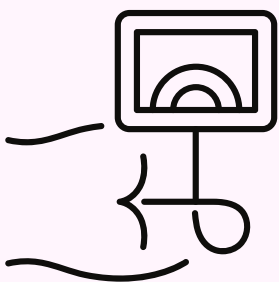
Anamnéza

- + Klíčová pro určení možného výskytu ložisek a rozhodnutí o dalších vyšetřeních



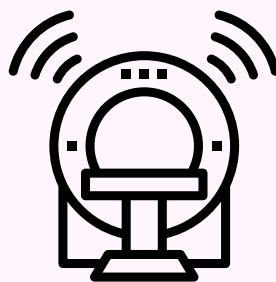Vnitřní vyšetření

- + Lokace ložisek dle bolesti či hmatu v RV septu či pochvě/čípku
- Neodhalí ložiska kdekoli jinde



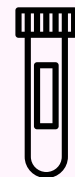Kolonoskopie

- + Pouze ložiska prorostlá do střeva; vyloučí jiné dg.
- Ložiska co neprorostla dovnitř (92%) nevidí



CT

- + Zobrazení močového ústrojí a ložisek na něm
- Špatně zobrazuje orgány uvnitř pánve



CA125

Onkomarker

- + Zvýšená hodnota (> 30 units/ml) může být Endo
- Negativní výsledek nevylučuje diagnózu!

Účinnost metody záleží na zkušenosti obsluhy!